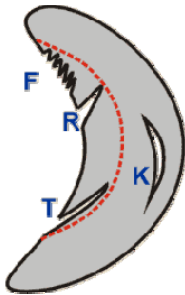


Meniskusverletzungen/-verschleiß

Die Menisken sind sichelförmige Knorpelscheiben zwischen dem Schienbeinplateau und den kufenförmigen Oberschenkelkondylen. Sie dienen der Formangleichung dieser Knochen, zur Stabilisierung und zur Druckminderung des Gelenkknorpels.

Bei jeder Kniebewegung unter Belastung werden sie regelrecht durchgewalkt. Diese hohe mechanische Beanspruchung führt auf Dauer zu Ausfransungen oder Rissen der Menisken, zum Verschleiß also. Eine Drehung bei gebeugtem Knie kann einen intakten Meniskus reißen lassen. Meistens allerdings geht ein mehr oder minder ausgeprägter Verschleiß dem Riss voraus. Eine solche Degeneration tritt entweder spontan auf (Altersgipfel in der 4. und 5. Lebensdekade) oder ist Folge wiederholter Überlastungen durch häufiges Arbeiten in der Hocke oder kniebelastenden Sportarten.



Meniskus in Draufsicht:

Es gibt verschiedene Rissformen.

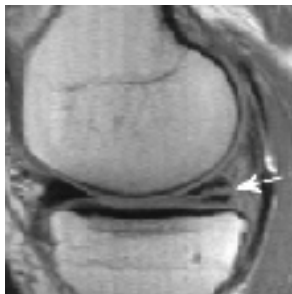Ein verschlissener Meniskus franst häufig aus (F).

Radiär- (R) und Tangential-Risse (T).

Eine Sonderform ist der sogenannte Korbhenkelriss (K).

Korbhenkel oder größere Lappenrisse können zu Gelenksperren führen.

Die gestrichelte rote Linie zeigt den Resektionsrand bei operativer Teilentfernung.



MRT-Bild (Kernspin) eines Kniegelenkes von der Seite.

Der Pfeil deutet auf einen Riss im Hinterhorn des Innenmeniskus.

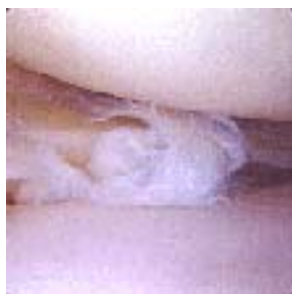

Foto während einer Arthroskopie (Gelenkspiegelung).

Oben im Bild: Oberschenkelrolle.

Unten: Meniskus mit degenerativer Auffaserung.

Therapie

Die meisten Meniskusrisse und -verschleißveränderungen führen nur vorübergehend zu einem Reizzustand des Gelenkes. Zeichen eines solchen Reizzustandes sind Knieschwellung mit vermehrter Flüssigkeit im Gelenk (Erguss), Schmerz bei Bewegung, meist Drehbewegungen und bei Belastung, manchmal Überwärmung.

Erste Maßnahmen:

Schonung. Bei starken Schmerzen nicht auf das Bein auftreten und z.B. Entlastung an zwei Unterarmgehstützen. Hochlagerung, Eis, Quarkumschläge, abschwellendes Medikament (rezeptfrei z.B. Ibuprofen 400, 2x2 Tbl/Tag. Enelbinpaste zur Nacht auftragen).

Wenn nach wenigen Tagen keine Besserung eintritt, kann der Arzt Cortison in das Gelenk injizieren, um den Reizzustand stärker zu bekämpfen. Bei ein- oder zweimaliger Cortisoninjektion treten keine Cortisonnebenwirkungen auf. Es besteht jedoch, wie bei jeder Spritze in ein Gelenk, ein Infektionsrisiko von 1:24.000.

Wenn der Verschleiß überwiegt, kommen auch Injektionen mit Hyaluronsäure in Frage (siehe Knieverschleiß, Knorpelschutzbehandlung).

Wenn trotz dieser Maßnahmen keine Besserung eintritt, oder der Meniskusschaden sehr ausgeprägt ist, dann wird der defekte Teil des Meniskus bei einer Arthroskopie (Gelenkspiegelung) mit kleinen Werkzeugen entfernt (siehe rote Schnittlinie in dem ersten Bild dieses Kapitels). Der gesunde Rest des Meniskus wird belassen.

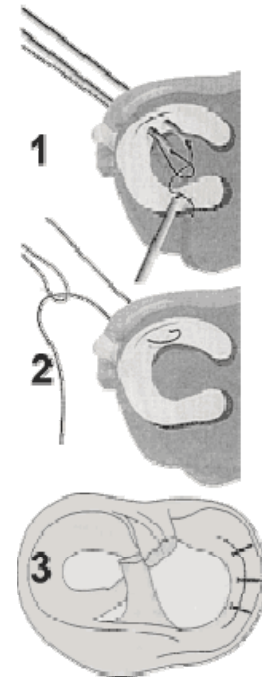
Ist der Riss nah an der Meniskus-Basis wie der im Bild skizzierte Korbhenkel-Riss (K im Bild oben), so kann manchmal genäht werden. Das ist bei weiter an der "Sichel-Schneide" gelegenen Rissen leider nicht möglich; der Meniskus ist dort nicht durchblutet, eine Naht würde nicht heilen. Das Bild zeigt einen solchen Eingriff mittels Fäden gefüllter Kanülen (Outside-in-Technik, Bilder 1 und 2).

Es gibt auch Meniskusrefixationen mittels schrauben-, klammer- oder nagelförmiger Implantate aus verschiedenen Materialien (Bild 3).

Weiter ist es möglich, einen fremden Meniskus zu transplantieren oder es wird ein künstlicher Meniskusersatz [Kollagenmeniskustransplantat = CMI] eingesetzt. Die Meniskustransplantation wird bisher nur experimentell durchgeführt. Der Nutzen in Hinsicht auf späteren Verschleiß muss abgewartet werden.

Gelegentlich bilden sich Zysten [Meniskusganglion] an der Meniskusbasis. Sie sind mit einer geleeartigen Flüssigkeit gefüllt. Die alleinige Entfernung des Ganglions ohne Behandlung des Meniskusrisses hilft meist nicht.

Oft tritt Gelenkflüssigkeit in die Kniekehle aus und bildet eine sogen. Bakerzyste. Diese Zyste hat keinen eigenen Krankheitswert, sondern ist die Folge des Meniskusschadens. Je nach Belastung ist die Zyste phasenweise größer oder kleiner. Eine Punktion oder Medikamenteninjektion in diese Zyste hilft nicht. Sie verschwindet nach einer Meniskusoperation in der Regel von selbst.



(Weitgehende Übernahme von www.lengerke.de mit freundlicher Genehmigung)