

Journal für  
**Mineralstoffwechsel**

Zeitschrift für Knochen- und Gelenkserkrankungen  
Orthopädie • Osteologie • Rheumatologie

**Anwendung der extrakorporalen  
Stoßwellentherapie bei  
kalzifizierender Periathropathia  
humeroscapularis, Fersensporn und  
Epicondylitis humeri -  
Erfahrungsbericht aus dem  
Wilhelminenspital**

Feyertag J, Dunky A, Haschkovitz H

*Journal für Mineralstoffwechsel*

2004; 11 (4), 46-49

Offizielles Organ der  
Österreichischen Gesellschaft  
zur Erforschung des Knochens und  
Mineralstoffwechsels



Österreichische Gesellschaft  
für Orthopädie und  
Orthopädische Chirurgie



Österreichische Gesellschaft  
für Rheumatologie



**Homepage:**

**[www.kup.at/  
mineralstoffwechsel](http://www.kup.at/mineralstoffwechsel)**

**Online-Datenbank mit  
Autoren- und Stichwortsuche**

Krause & Pachernegg GmbH  
Verlag für Medizin und Wirtschaft,  
A-3003 Gablitz

Indexed in EMBASE/Excerpta Medica  
[www.kup.at/mineralstoffwechsel](http://www.kup.at/mineralstoffwechsel)

# Anwendung der extrakorporalen Stoßwellentherapie bei kalzifizierender Periathropathia humero-scapularis, Fersensporn und Epicondylitis humeri – Erfahrungsbericht aus dem Wilhelminenspital

J. Feyertag, H. Haschkovitz, A. Dunky

Die Stoßwellentherapie wird bei verschiedenen Indikationen, die unter konservativen Therapien schwer zu schwer zu behandeln sind, eingesetzt. Dazu zählen die kalzifizierenden Schultererkrankungen (Tendinitis calcarea), Epicondylitis humeri (EHR) und die plantare Fasciitis mit/ohne plantarem Fersensporn (FSP). Berichtet werden die Ergebnisse von 147 Patienten (102 Frauen/45 Männer, mittleres Alter betrug 57,8 Jahre), die mittels einer einmaligen extrakorporalen Stoßwellentherapie (ESWT) (Tend. calc. 82 %, FSP 11 % oder EHR 7 %) mittels eines HMT-ReflecTron therapiert wurden. Verabreicht wurden im Mittel 1.800 Stoßwellen. Untersucht wurde die subjektive Verbesserung der Schmerzen anhand einer visuellen Analogskala vor und 6 Wochen nach der Therapie bei allen Patienten. Bei Patienten mit Tendinitis calcarea wurde auch eine Verbesserung der Funktion sowie Veränderungen der Kalzifizierungen untersucht. Bei allen Patienten konnte eine statistisch signifikante Verbesserung der Schmerzen sowie des Bewegungsumfanges beobachtet werden ( $p < 0,0001$ ). Röntgenaufnahmen ergaben eine partielle Verkleinerung der Kalkdepots bei ca. 80 % der Patienten. Aufgrund der geringen Zahl der Patienten fand sich für die EHR keine signifikante Verbesserung der Schmerzsymptomatik. Eine einmalige ESWT kann zu einer deutlichen Verbesserung der Schmerzsymptomatik und zu einer Verbesserung des Bewegungsumfanges führen. Bei 80 % der Patienten mit einer Tendinitis calcarea findet sich weiter eine partielle Verkleinerung der Kalkdepots 6 Wochen nach Therapie.

High energy extracorporeal shock wave therapy has been successful for conditions, which otherwise have been difficult to treat with physical therapy and local injections. We report the results obtained in the treatment of calcifying tendonitis of the rotator cuff, epicondylitis humeri and plantar fasciitis with/without heel spur by extracorporeal shock wave therapy (ESWT) with a HMT ReflecTron. 147 patients (102 female, 45 male; mean age 57.8) with either chronic shoulder pain and radiographic evidence of calcific depots of the rotator cuff (82 %), heel spur (11 %) or epicondylitis humeri (7 %) received one session of an average of 1800 shockwave applications on the affected region. We studied subjective pain by Visual Analogic Scale (VAS) for all patients and functional capacity in patients with chronic shoulder pain. Furthermore we studied the calcification of the rotator cuff before therapy and 6 weeks after therapy. Pain significantly improved over all patients ( $p < 0.0001$ ) as well as the functional capability. X-rays 6 weeks after treatment showed a partial disintegration of calcification in about 80 % of patients. Because of the low number of patients with epicondylitis humeri we found no significant improvement of pain in these patients. A single ESWT therapy can significantly improve pain and functional capability in patients with radiographic evidence of calcifying tendonitis of the rotator cuff and heel spur. In about 80 % of our patients X-rays showed a partial disintegration of calcification within 6 weeks. *J Miner Stoffwechs* 2004; 11 (4): 46–49.

Seit 1976 wird die Extrakorporale Stoßwellentherapie (ESWT) erfolgreich in verschiedenen Bereichen der Medizin eingesetzt (z. B. Zertrümmerung von Nieren- und Gallensteinen). Aufgrund der Ergebnisse klinischer Studien wird die ESWT, in modifizierter Form, als Therapie für Weichteilbeschwerden im Bereich der Schultern, Ellbögen und Fersen durchgeführt. Je nach Leistungsfähigkeit des Gerätes können die Einsatzgebiete jedoch erweitert werden. Mehrere Untersuchungen haben gezeigt, daß vor allem bei kalzifizierenden Veränderungen im Bereich der Schultern die ESWT in der Lage ist, Kalzifizierungen zu verkleinern bzw. aufzulösen [1, 2]. Auch bei Sehnen- und Sehnenansatzbeschwerden [3] (Epicondylitis humeri sowie plantarer Fasciitis mit/ohne Fersensporn) fanden sich Behandlungserfolge [4].

Kalzifizierende Veränderungen der Schulterrotatoren-manschette sind eine häufige Quelle chronischer Schulterschmerzen. Ausgehend von klinischen und radiologischen Untersuchungen finden sich in 2,5–20 % Kalzifizierungen im Bereich der Schulter [5]. Eine operative Sanierung ist oft die letzte Konsequenz dieser chronischen Beschwerden. Die ESWT könnte nach Meinung mehrerer Autoren eine alternative kausale Therapie darstellen. Klinisch wichtig ist jedoch die genaue Differenzierung einer kalzifizierenden Veränderung von einer Rotatorenmanschettenläsion im Sinne einer Ruptur oder eines Impingements.

Schmerzen ausgehend von einer plantaren Fasciitis mit oder ohne Fersensporn (FSP) kommen in etwa 10 % der

Bevölkerung vor [6]. Die Ursache der plantaren Fasciitis ist nach wie vor nicht restlos geklärt und möglicherweise multifaktoriell [7]. Eine Rolle spielt sicher eine Schwäche der Wadenmuskulatur sowie eine Bewegungseinschränkung im betroffenen Gelenk. Charakteristischerweise klagen die Patienten über Schmerzen am Morgen oder nach längerem Sitzen. Ein Fersensporn kann bei ca. 50 % der Patienten gefunden werden [8]. Die Beschwerden der plantaren Fasciitis treten hauptsächlich im mittleren Lebensabschnitt auf, wobei Frauen und Männer gleich häufig betroffen sind. Risikofaktoren können unter anderem Adipositas, längere Tätigkeiten im Stehen oder langes Gehen sein.

Die Ätiologie der Epicondylitis humeri (EHR) ist ebenfalls unklar und wahrscheinlich multifaktoriell [9]. Überbeanspruchung, rezidivierende Traumen und mechanische Veränderungen werden diskutiert. Die Prävalenz der Erkrankung in der Bevölkerung beträgt in etwa 1–3 %. Neben konservativer bzw. physikalischer Therapie bietet auch eine operative Therapie nicht immer den gewünschten Erfolg.

## Patienten und Methodik

Seit ca. 2 Jahren werden an der Rheumatologischen Ambulanz im Wilhelminenspital einmal monatlich Stoßwellentherapien durchgeführt. Vor Einsatz der ESWT sollen sämtliche konservativen Möglichkeiten wie physikalische Therapie, lokale Infiltrationen (mit oder ohne Kortikosteroiden) sowie analgetische Therapien ausgeschöpft werden. Die Patienten wurden vor einer Tagesaufnahme im Rahmen einer ambulanten Begutachtung über die ESWT auf-

Korrespondenzadresse: Dr. med. Josef Feyertag, Wilhelminenspital der Stadt Wien, V. Medizinische Abteilung, Montleartstraße 37, A-1160 Wien, E-mail: josef.feyertag@aon.at

geklärt. Als Vorbereitung erhalten die Patienten eine analgetische Mischinfusion (Metamizol 2,5 g, Diazepam 5 mg und Scandicain 2 % ad 250 ml NaCl 0,9 %), ca. 2–3 Stunden vor der ESWT, sowie unmittelbar vor der Therapie eine lokale analgetische Infiltration (Mepivacain).

Die ESWT wird mittels eines HMT-ReflecTron im niederenergetischen Bereich durchgeführt. Aus diesem niederenergetischen Anwendungsbereich ergeben sich die Indikationen wie folgt: die Tendinitis calcarea, die Epicondylitis humeri (EHR) und die plantare Fasciitis mit oder ohne Fersensporn (FSP). Für die Behandlung der Tendinitis calcarea und der FSP wird ein Therapiekopf mit einem Fokus (-6 dB) von 6,9 mm sowie eine Eindringtiefe von 4,5 cm, für die EHR wird ein Therapiekopf mit einem Fokus (-6 dB) von 6,9 mm mit einer Eindringtiefe von 1,5 cm verwendet. Die mittlere Anzahl der Stoßwellen beträgt 1800, verabreicht in einer Sitzung innerhalb von sieben Minuten. Die mittlere Energiemenge beträgt bei E6 (E (-6 dB)) für beide Therapieköpfe ~6,5 mJ. Angewendet wurden Energiestufen E4–E6, entsprechend einer Energieflußdichte (EFD) von 0,10–0,12 mJ/mm<sup>2</sup>, abhängig von der verwendeten Energiestufe.

Beginnend mit September 2002 bis inklusive Jänner 2004 konnten 147 Patienten (102 Frauen und 45 Männer) behandelt werden. Das mittlere Alter betrug 57,8 Jahre (34–92 Jahre). Bei allen Patienten bestand die Schmerzsymptomatik seit mindestens sechs Monaten. Eine intensive Vortherapie war Voraussetzung für die Durchführung der ESWT. Zu diesen Vortherapien zählen physikalische Therapie, analgetische Therapie mit NSAR, lokale Infiltrationen mit oder ohne Kortikosteroiden, sowie in einigen Fällen (8 Patienten) auch Röntgenschwachbestrahlungen. Vorgesehen war eine einmalige Behandlung der betroffenen Region. Die Möglichkeit einer Zweitbehandlung wurde den Patienten bei fehlender Verbesserung nach 4 Monaten angeboten.

Die Indikationsverteilung ergab sich wie folgt: 121 Patienten mit Tendinitis calcarea, 16 Patienten mit FSP und 10 Patienten mit EHR (Tab. 1). Bei der Tendinitis calcarea fand sich bei 105 Patienten eine Bewegungseinschränkung in allen Ebenen. Bei Patienten mit einer Tendinitis calcarea waren intensive physiotherapeutische Maßnahmen anamnestisch zu erheben, sowie bei 8 Patienten eine Röntgenschwachbestrahlung. Weiters wurden bei allen Patienten lokale Infiltrationen (mit und ohne Kortikosteroiden) über einen längeren Zeitraum durchgeführt. Auch bei Patienten mit EHR waren vor allem lokale Infiltrationen mit und ohne Kortikosteroiden in der Anamnese zu erheben, die keine anhaltende Besserung brachten. Patienten mit FSP gaben als Vortherapien hauptsächlich orthopädische Maßnahmen (Einlagenversorgung) sowie ebenfalls physiotherapeutische Behandlungen und lokale Infiltrationen an. Auch bei dieser Patientengruppe waren die therapeutischen Erfolge meist nur kurz. Schmerzen wurden in dieser Gruppe vor allem bei längeren Gehstrecken angegeben. Die statistische Auswertung erfolgte mittels des gepaarten t-Test (StatView).

Untersucht wurde die Schmerzintensität anhand einer visuellen Analogskala (VAS) (0–10) vor und 6 Wochen nach der Therapie sowie bei den Patienten mit einer Tend. calc. die funktionelle Bewegungseinschränkung in drei Ebenen (1. Anteversion/Retroversion, 2. Elevation/Abduktion ohne Scapula/Adduktion, 3. Innen-/Außenrotation) anhand einer Punkteskala (0–10, siehe Tabelle 2). Weiters wurde die

Veränderung des Kalkdepots bei Tendinitis calcarea mittels eines a.p.-Röntgens sowie einer Röntgenaufnahme in Abduktionsstellung der betroffenen Schulter vor und 6 Wochen nach der Therapie untersucht.

### Nebenwirkungen

Während allen durchgeführten Behandlungen konnten keine nennenswerten Nebenwirkungen beobachtet werden. Bei ca. 2/3 der Patienten traten während der Behandlung Schmerzen auf, die jedoch in allen Fällen toleriert wurden, so daß es in keinem Fall zu einem Abbruch der Therapie kam. Die behandelte Region wurde nach der Therapie auf Rötungen, Schwellungen oder Hämatome untersucht, diese Veränderungen konnten nicht beobachtet werden. Eine weitere analgetische Medikation nach der Therapie war nicht nötig.

## Ergebnisse

Das Therapiekonzept war eine Einzeltherapie. Bei zehn Patienten wurde eine Zweitbehandlung nach 4 Monaten notwendig. Bei acht von diesen Patienten kam es zu einer deutlichen Besserung der Beschwerdesymptomatik nach der zweiten Therapieanwendung. Bei zwei Patienten wurde im weiteren Verlauf eine operative Sanierung der kalzifizierenden Periarthropathie notwendig.

Die Ergebnisse der einzelnen Indikationen zeigt die Abbildung 1. Aufgegliedert auf die einzelnen Indikationen ergibt sich für die Tendinitis calcarea eine statistisch signifikante Senkung der VAS nach 6 Wochen, ebenso wie für die plantare Fasciitis/Fersensporn, für Patienten mit Epicondylitis humeri konnte keine signifikante Verbesserung der VAS gefunden werden (siehe Tabelle 3).

Tabelle 1: Patientencharakteristika

	Gesamt	Tendinitis calcarea	FSP	EHR
Anzahl	147	121 (82 %)	16 (11 %)	10 (7 %)
Geschlecht	102 F/ 45 M	84 F/37 M	10 F/6 M	8 F/2 M
Alter	57,8 (34–92)	58,6 (36–88)	55,9 (34–92)	50,1 (36–63)

Tabelle 2: Bewegungsumfänge

Abduktion	Anteversion	Innenrotation	Außenrotation	Wert
0–30°	0–30°	nicht möglich	nicht möglich	0
31–60°	31–60°	Handrücken an Hüfte	Hand an Nacken, Ellbogen nach vorne	2
61–90°	61–90°	Handrücken an Glutaealregion	Hand an Nacken, Ellbogen seitlich	4
91–120°	91–120°	Handrücken an Sakralregion	Hand an Kopf, Ellbogen nach vorne	6
121–150°	121–150°	Handrücken an Lumbalregion	Hand an Kopf, Ellbogen seitlich	8
151–190°	151–190	Handrücken an Interscapularregion	Hand über den Kopf	10

Tabelle 3: VAS bei verschiedenen Indikationen

	VAS vor (Std Abw)	VAS nach (Std Abw)	P
Tendinitis calcarea	6,82 (1,79)	3,89 (2,21)	<0,0001
EHR	6,15 (1,42)	5,24 (3,07)	=0,3567
Fersensporn	6,68 (1,74)	5,12 (2,21)	=0,0254

Bezüglich der Verbesserung des Bewegungsumfanges bei der Tendinitis calcarea findet sich ebenfalls eine signifikante Verbesserung in allen Funktionsebenen (siehe Tabelle 4).

**Verbesserung der Beweglichkeit**

Es wurde in allen Bewegungsebenen eine statistisch signifikante Verbesserung gefunden (Tab. 4).

**Radiologische Veränderungen**

Die radiologische Kontrolle wurde 6 Wochen nach der ESWT durchgeführt. In diesem Zeitraum können erste mögliche Veränderungen in der radiologischen Darstellung gefunden werden. Bei 73 % der Patienten mit einer kalzifizierenden Tendinitis calcarea fand sich eine radiologisch nachweisbare Verkleinerung der Kalzifizierungen. Bei ca. 5 % der Patienten wurde eine völlige Auflösung des Kalkdepots gefunden. Die Abbildung 2 zeigt die radiologische Veränderung im Schultergelenk vor einer ESWT (einmalige Anwendung) sowie 6 Wochen nach der Therapie.

**Diskussion**

Seit ca. 15 Jahren wird die Stoßwellentherapie bei chronischen Weichteilschmerzen in verschiedenen Bereichen

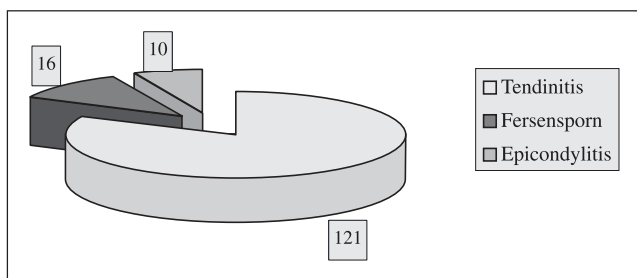


Abbildung 1: Ergebnisse der einzelnen Indikationen

eingesetzt. Konservative Therapieformen wie lokale Infiltrationen mit oder ohne Kortikosteroiden sowie analgetische Therapie mittels NSAR sind bei diesen Beschwerden häufig ineffizient [10]. Auch die verschiedenen Formen der physikalischen Therapie sind häufig nur kurz wirksam. Sind alle konservativen Therapiemöglichkeiten ausgeschöpft, so bietet eine operative Sanierung oft den letzten Ausweg. Aber auch diese, für den Patienten belastendere Therapie ist nicht immer erfolgreich. Die ESWT kann vor einer operativen Sanierung und nach Ausschöpfen der konservativen Möglichkeiten eine kausale Therapie bieten. In vorhergehenden Studien konnte sowohl für eine niederenergetische Stoßwellentherapie sowie für eine hochenergetische Stoßwellentherapie, bei den genannten Indikationen, Erfolge erzielt werden [2, 8, 11]. Allerdings gibt es durchaus Diskrepanzen der verschiedenen Autoren zu den Erfolgen der Therapie. Dies ist vor allem durch unterschiedliche Studiendesigns, sowie die Verwendung unterschiedlicher Therapiegeräte zu erklären. In der überwiegenden Zahl der Arbeiten wird über eine signifikante Schmerzreduktion bei allen Indikationen berichtet. Unterschiedlich sind die Angaben über eine Verkleinerung bzw. Auflösung der gefundenen Kalkdepots bei kalzifizierenden Tendopathien [1, 2].

Von den 147 therapierten Patienten wurde 128 Patienten eine operative Sanierung der bestehenden Problematik bereits empfohlen. Nach Ausschöpfung sämtlicher konservativer Maßnahmen wie NSAR-Gabe, lokale Infiltration mit oder ohne Kortikosteroide sowie physikalischer Thera-

Tabelle 4: Änderung der Bewegungsumfänge (MW (Min-Max; Std. Abw.)

	Vor ESWT	nach ESWT	p
Abduktion	7,1 (0-10; ±2,2)	9,17 ((4-10; ± 1,4)	< 0,0001
Anteversion	7,42 (2-10; ± 2,1)	9,27 (4-10; ± 1,4)	< 0,0001
Innenrotation	6,53 (0-10; ± 2,7)	8,91 (4-10; ± 1,4)	< 0,0001
Außenrotation	6,76 (0-10; ± 2,5)	8,96 (4-10; ± 1,4)	< 0,0001

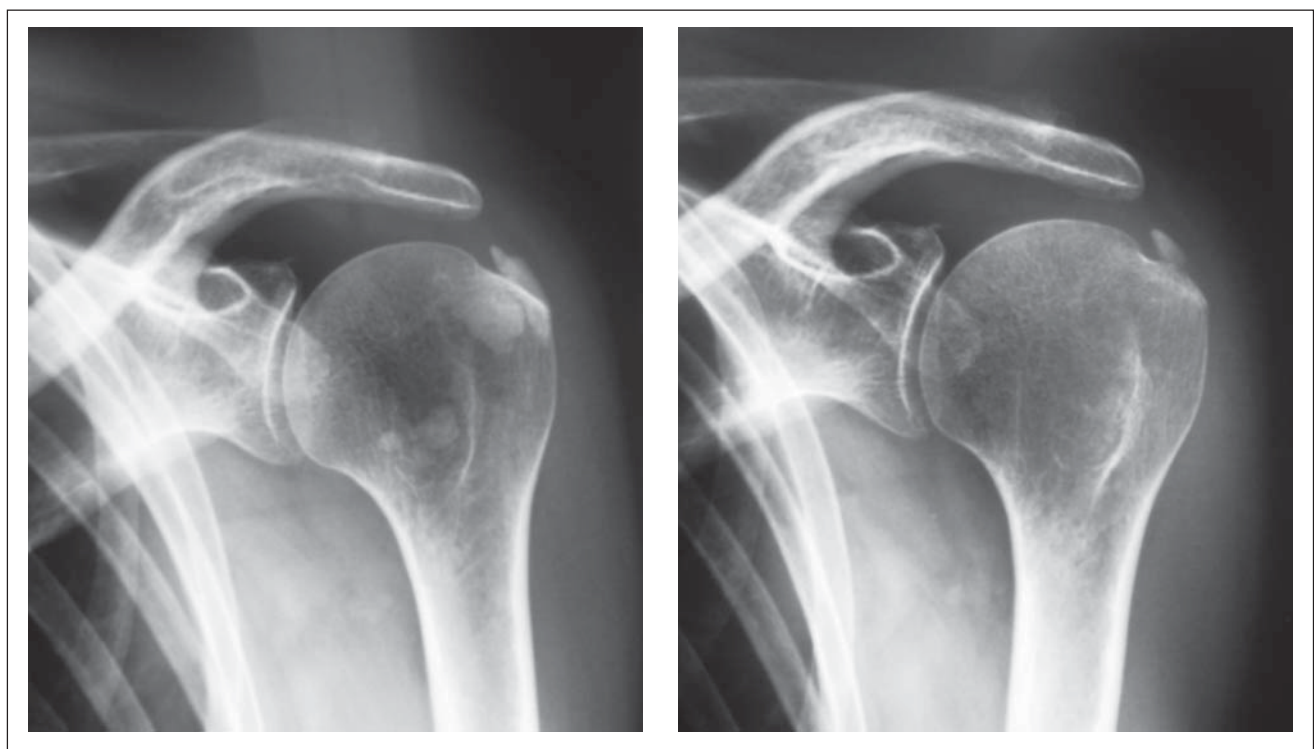


Abbildung 2: Radiologische Veränderungen im Schultergelenk, links vor ESWT, rechts 6 Wochen nach Therapie

pie und in einigen Fällen auch einer Röntgenschwachbestrahlung konnten bei diesen Patienten keine dauerhaften Therapieerfolge erzielt werden, so daß die ESWT als letzte Möglichkeit vor einer möglichen operativen Sanierung erfolgte.

Anhand der vorliegenden Daten und der bisher therapierten Patienten kann für die Tendinitis calcarea ein deutlicher Erfolg der Therapie verzeichnet werden. Die Schmerzsymptomatik zeigt bereits 6 Wochen nach der ESWT eine statistisch signifikante Besserung. Für die Tendinitis calcarea findet sich auch eine signifikante Besserung des Bewegungsumfanges. Von allen Patienten wurde bei 10 Patienten eine zweite Behandlung notwendig. Von diesen 10 Patienten wiederum war bei 2 Patienten eine operative Sanierung notwendig.

Zusammenfassend kann eine ESWT nach Ausschöpfung der konservativen Maßnahmen bei chronischen Schmerzzuständen im Rahmen einer Tendinitis calcarea oder eines FSP empfohlen werden. Für den Erfolg einer ESWT bei EHR liegen zumindest für diese Arbeit noch zu wenig Daten vor.

#### Literatur:

1. Consentino R, DeStefano R, Selvi E, Frati E, Manca S, Frediani B, Marcolongo R. Extracorporeal shock wave therapy for chronic calcific tendinitis of the shoulder: a single blind study. *Ann Rheum Dis* 2003; 62: 248–50.
2. Gerdesmeyer L, Wagenpfeil S, Haake M, Maier M, Loew M, Wörtler K, Lampe R, Seil R, Handle G, Gassel S, Rompe JD. Extracorporeal shock wave therapy for the treatment of chronic calcifying tendonitis of the rotator cuff: a randomized controlled trial. *JAMA* 2003; 290: 2573–80.
3. Rompe JD, Hope C, Küllmer K, Heine J, Bürger R. Analgesic effect of extracorporeal shock-wave therapy on chronic tennis elbow. *J Bone Joint Surg* 1996; 78-B: 233–7.
4. Rompe JD, Schoellner C, Nafe B. Evaluation of low-energy extracorporeal shock-wave application for treatment of chronic plantar fasciitis. *J Bone Joint Surg* 2002; 84-A3: 335–41.
5. Rupp S, Seil R, Kohn D. Tendinosis calcarea of the rotator cuff. *Orthopädie* 2000; 29: 852–67.
6. Kibler WB, Goldberg C, Chandler TJ. Functional biomechanical deficits in running athletes with plantar fasciitis. *Am J Sports Med* 1991; 19: 66–71.
7. Atkins D, Crawford F, Edwards J, Lambert M. A systematic review of treatments for the painful heel. *Rheumatology* 1999; 38: 968–73.
8. Buchbinder R, Ptasznik R, Gordon J, Buchanan J, Prabakaran V, Forbes A. Ultrasound-guided extracorporeal shock wave therapy for plantar fasciitis: a randomized controlled trial. *JAMA* 2002; 288: 1364–72.
9. Nirschl RP, Pettrone FA. Tennis elbow. The surgical treatment of lateral epicondylitis. *J Bone Joint Surg* 1979; 61 (6A): 832–9.
10. Green S, Buchbinder R, Glazier R, Forbes A. Systematic review of randomised controlled trials of interventions for painful shoulder: selection criteria, outcome assessment, and efficacy. *BMJ* 1998; 316: 354–60.
11. Wang CJ, Chen HS. Shock wave therapy for patients with lateral epicondylitis of the elbow: a one- to two-year follow-up study. *Am J Sports Med* 2002; 30: 422–5.

ANTWORTFAX

# JOURNAL FÜR MINERALSTOFFWECHSEL

Hiermit bestelle ich

ein Jahresabonnement  
(mindestens 4 Ausgaben) zum  
Preis von € 36,- (Stand 1.1.2005)  
(im Ausland zzgl. Versandkosten)

Name

Anschrift

Datum, Unterschrift

## Einsenden oder per Fax an:

Krause & Pachernegg GmbH, Verlag für Medizin und Wirtschaft,  
Postfach 21, A-3003 Gablitz, **FAX: +43 (0) 2231 / 612 58-10**

**Bücher & CDs**  
**Homepage: [www.kup.at/buch\\_cd.htm](http://www.kup.at/buch_cd.htm)**

